

Aula Magna  
Viale Aldo Moro, 30  
Bologna

---

**VENERDI' 22 SETTEMBRE 2023**

**LA CHIRURGIA DELL'EPILESSIA  
IN REGIONE EMILIA- ROMAGNA  
2019-2022**

**UN INCONTRO TRA PROFESSIONISTI**

---

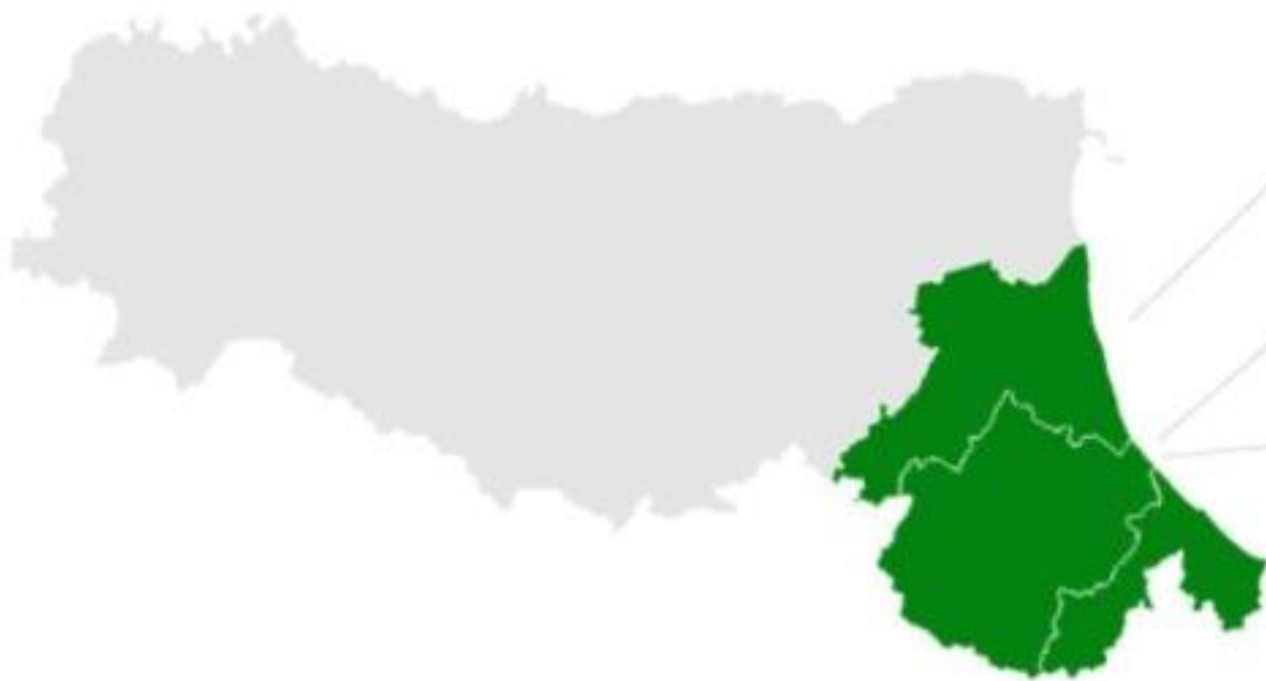Iscrizioni tramite WHR-  
Time – codice 2453

Ruolo e coinvolgimento della  
rete spoke  
Centri per l'età evolutiva –  
Area Vasta Romagna

*Dott.ssa Virginia Pironi*

*SS NPI Ospedaliera Rimini*





> Ravenna

**Neuropediatria**

> Cesena

**NPI**

> Forlì

**NPI**

> Rimini

**NPI ospedaliera**

Chi siamo

# Cosa facciamo



- Inquadramento e selezione dei pazienti

EEG veglia e sonno, RM encefalo 1,5T

- Invio al Centro di Riferimento per valutazione prechirurgica

1-2 pz/anno per ambito territoriale

- Follow-up pre- e post chirurgico

Visite ed EEG di controllo, monitoraggio della terapia antiepilettica

- Presa in carico sul territorio

Interfaccia con altri specialisti e con referenti territoriali (PLS, MMG, UONPIA territoriale)



## Maya, 11 anni

Novembre 2022

Esordio di epilessia con 3 episodi focali a semeiologia temporale, con secondaria generalizzazione

Ricovero in NPI a Rimini

- EEG post critico attività lenta T sn
- RM encefalo lesione temporale sinistra di verosimile natura gliomatosa a basso grado



Fp2 F4

F4 C4

C4 P4

P4 O2

Fp2 F8

F8 T4

T4 T6

Fz Cz

Cz Pz

Fp1 F3

F3 C3

C3 P3

P3 O1

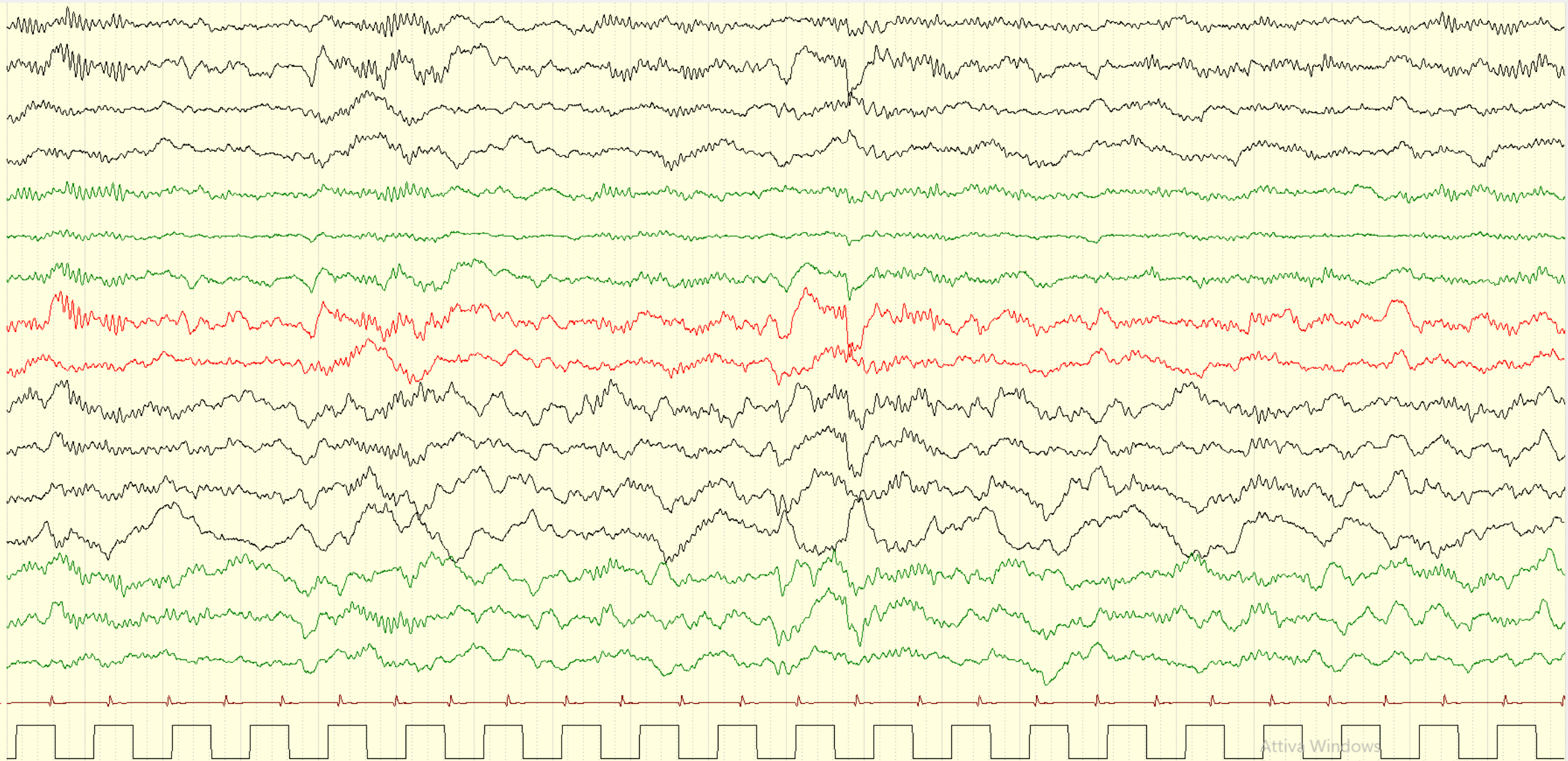
Fp1 F7

F7 T3

T3 T5

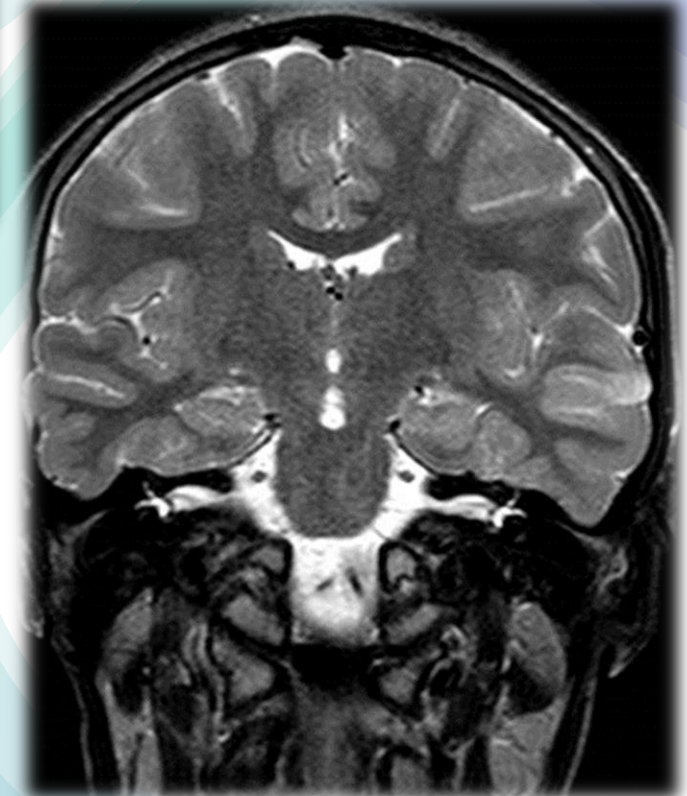
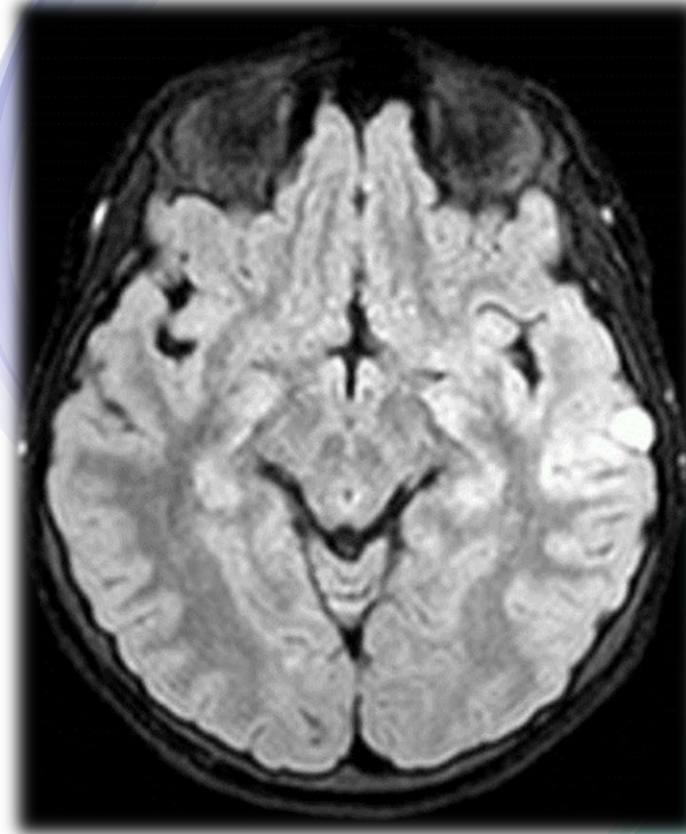
ECG1+ ECG1-

MKR+ MKR-



Maya, 11 anni

RM encefalo: lesione temporale sinistra di  
verosimile natura gliomatosa a basso grado



# Maya, 11 anni

Alla dimissione:

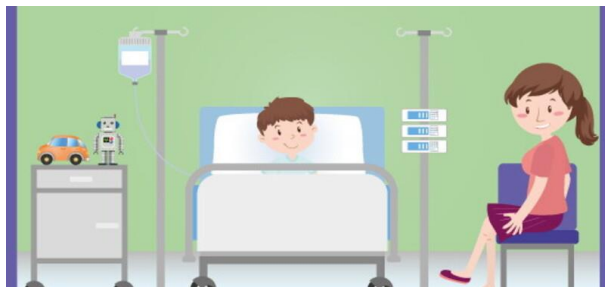
- Avvio di terapia antiepilettica con levetiracetam
- Invio a Centro di riferimento regionale per la chirurgia dell'epilessia
- Presa in carico con follow-up clinico ed EEG e programmazione di ulteriori accertamenti





In PS

TC encefalo, EEG,  
valutazione NPI



Ricovero in NPI a Rimini  
accertamenti diagnostici e  
avvio terapia antiepilettica



Visita NPI  
ambulatoriale  
ISNB Bologna

6

NOVEMBRE 2022

10

14



esordio  
epilessia

RM encefalo  
lesione temporale  
sinistra di verosimile  
natura gliomatosa a  
basso grado

Avvio percorso di  
valutazione  
prechirurgico

- ✓ LTM
- ✓ RM
- ✓ PET
- ✓ VALUTAZIONE NEUROPSICOLOGICA
- ✓ PANNELLO NGS MALFORMAZIONI CORTICALI

- ✓ LESIONE STABILE DI VEROSIMILE NATURA GLIO-NEURONALE
- ✓ CONTROLLO CRISI EPILETTICHE
- ✓ RISCHIO CHIRURGICO
- ✓ REGISTRAZIONE CRISI

- **MOSAICISMO PIGMENTARIO** chiazze iperpigmentate lungo le linee di Blaschko al tronco (lato sn) e all'arto superiore sn, come da ipermelanosi nevoide lineare e a spirale
- **FAMILIARITA' PER PATOLOGIA ONCOLOGICA IN GIOVANE ETA'** md con storia di carcinomi cutanei multipli con insorgenza dall'età di 20 anni

-> Sospetta patologia neuro-cutanea?

MARZO 2023



RICOVERO PER VALUTAZIONE PRE-CHIRURGICA

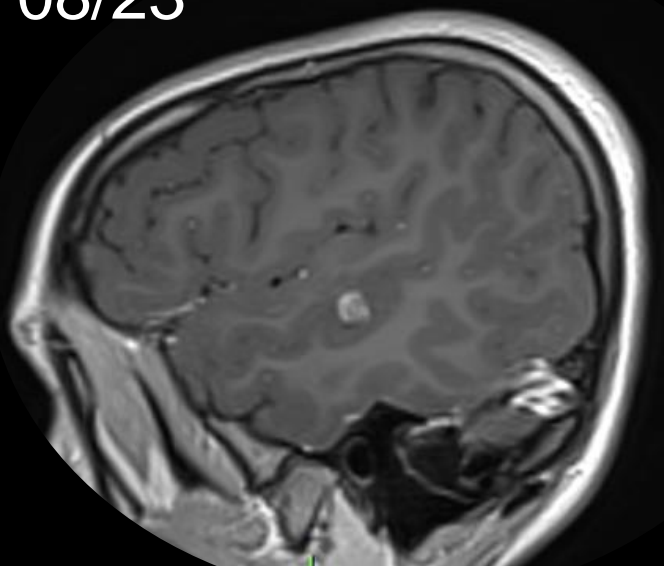
DISCUSSIONE CASO in EQUIPE MULTIDISCIPLINARE



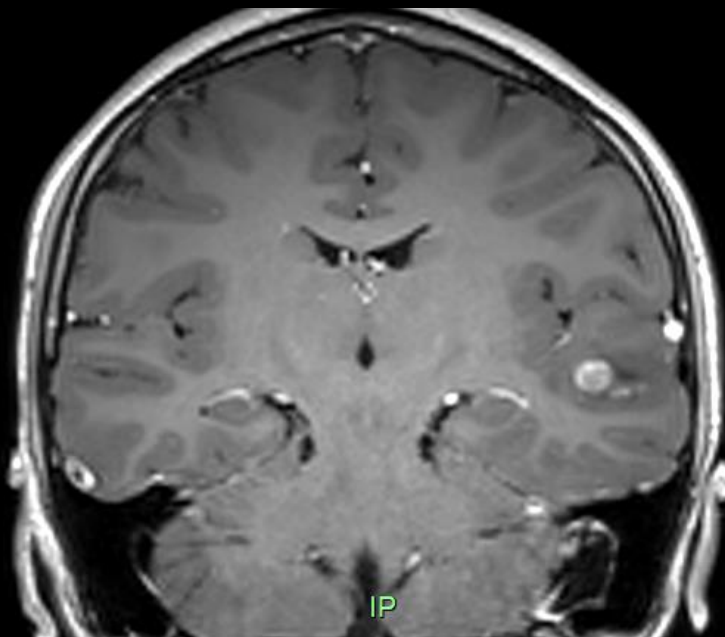
VALUTAZIONE ONCOLOGICA E GENETICA

- ✓ FOLLOW-UP NEURORADIOLOGICO A 4-5 MESI
- ✓ AVVIO DI INDAGINI GENETICHE PER SOSPETTA SD DI GORLIN SULLA MADRE

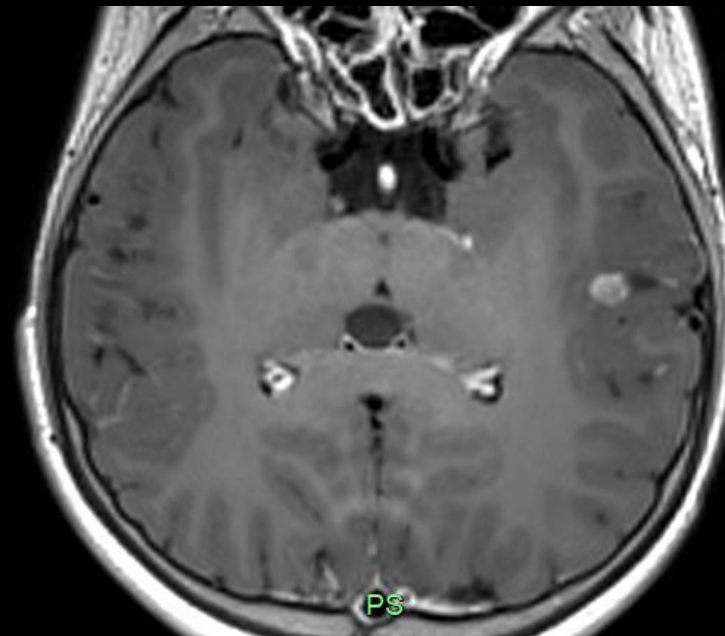
08/23



R

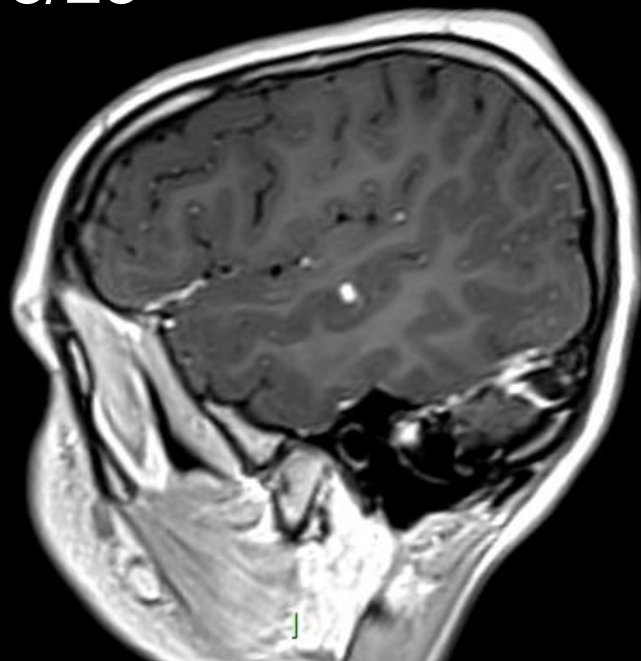


IP

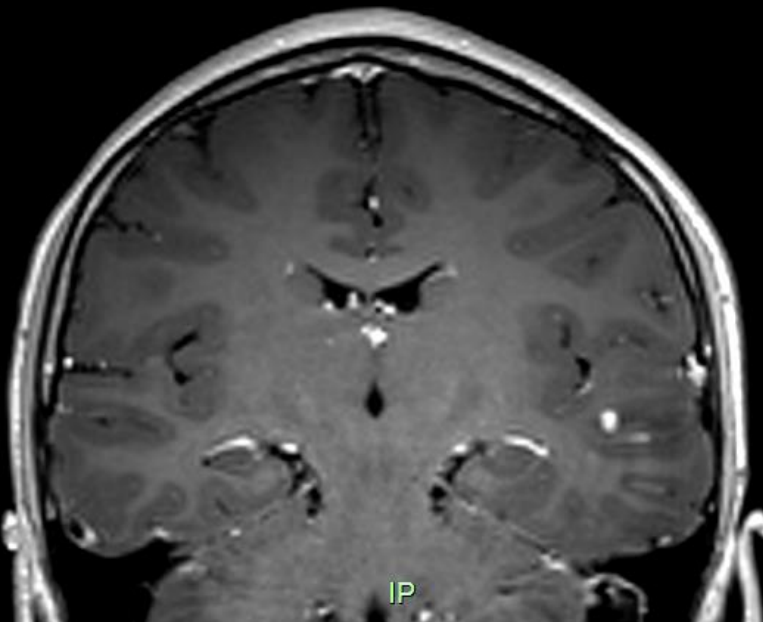


PS

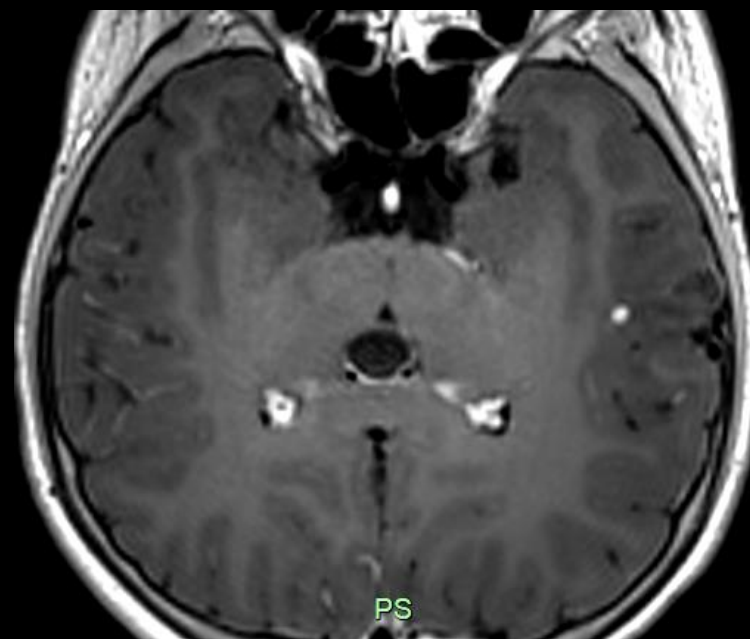
03/23



R



IP



PS

08/23

R

IP

PS

03/23

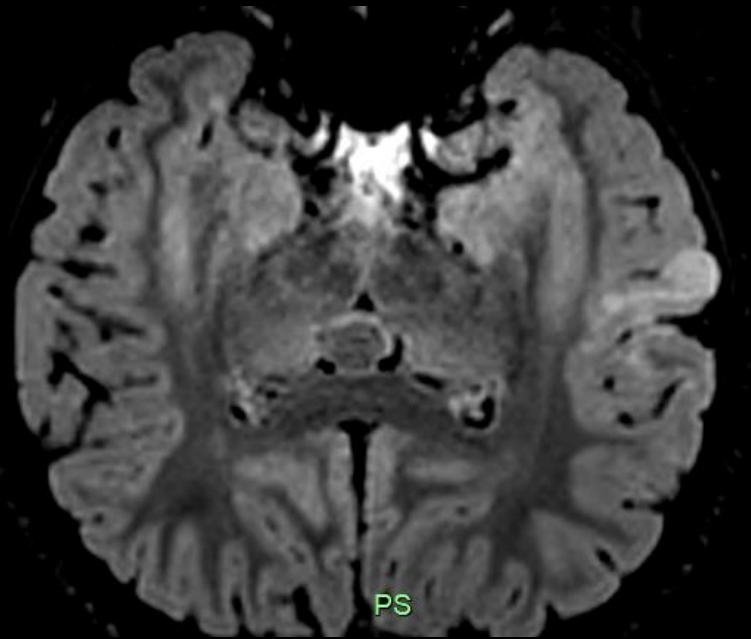
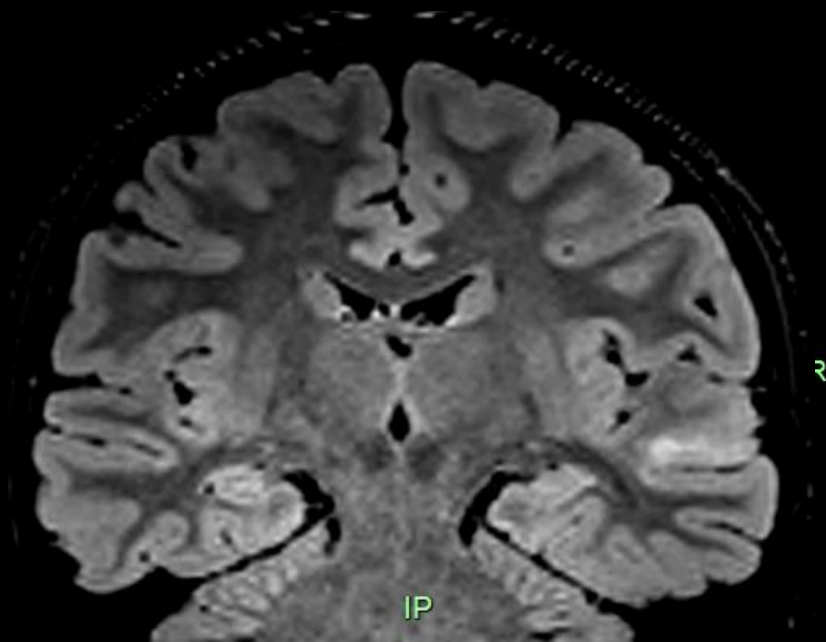
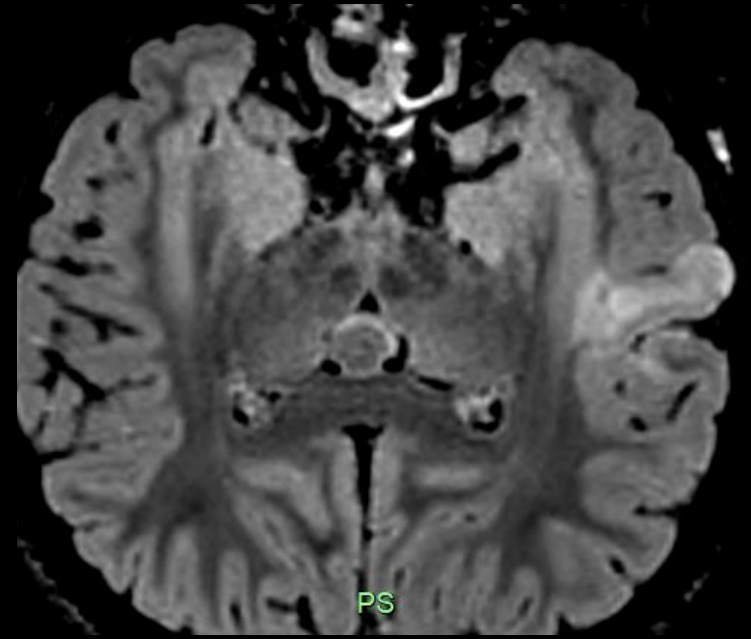
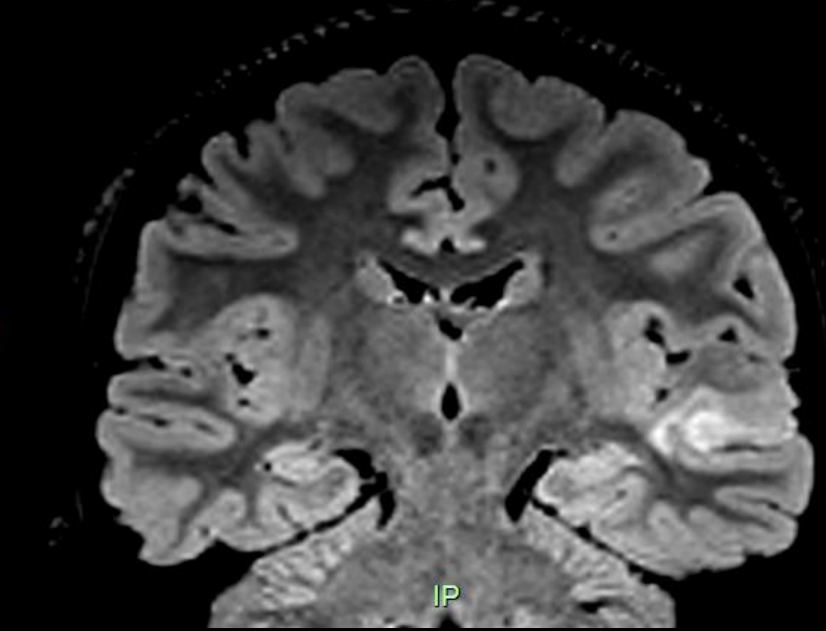
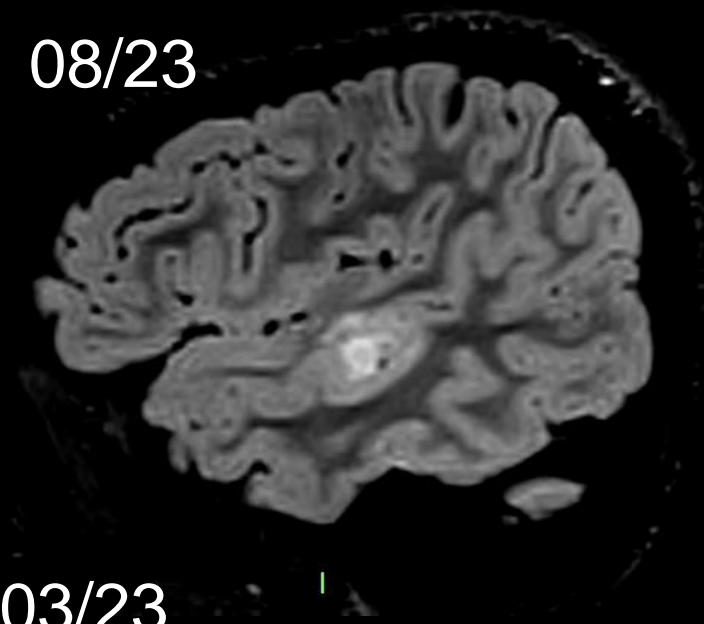
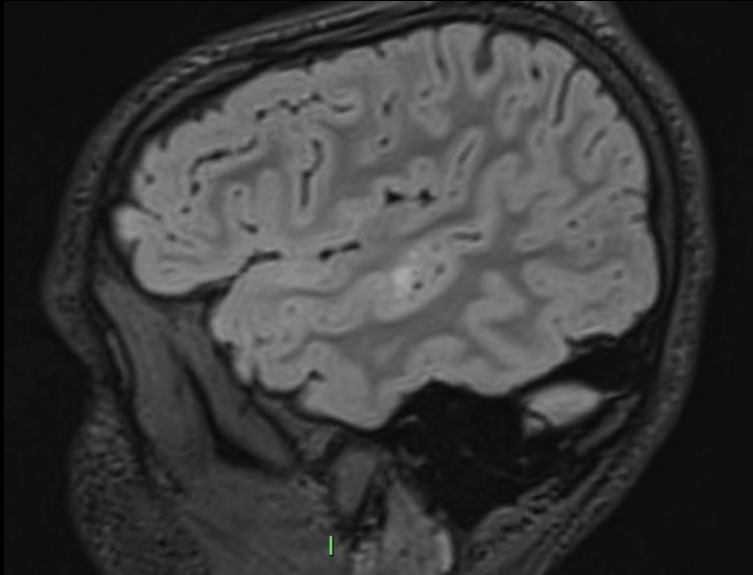
I

R

IP

PS

I





- ✓ LTM
- ✓ RM
- ✓ PET
- ✓ VALUTAZIONE NEUROPSICOLOGICA
- ✓ PANNELLO NGS MALFORMAZIONI CORTICALI

- ✓ LESIONE STABILE DI VEROSIMILE NATURA GLIO-NEURONALE
- ✓ CONTROLLO CRISI EPILETTICHE
- ✓ RISCHIO CHIRURGICO
- ✓ REGISTRAZIONE CRISI

- ✓ AUMENTO DELLA LESIONE, SIA COMPONENTE SOLIDA SIA IPERINTENSITÀ IN FLAIR
- ✓ CONTROLLO CRISI ?

- ✓ INTERVENTO CHIRURGICO CON DOPPIO APPROCCIO ONCOLOGICO E DI CHIRURGIA DELL'EPILESSIA
- ✓ ANALISI GENETICA SIA SU TESSUTO CEREBRALE CHE CUTE IPERCROMICA

MARZO 2023



RICOVERO PER VALUTAZIONE PRE-CHIRURGICA



DISCUSSIONE CASO in EQUIPE MULTIDISCIPLINARE

AGOSTO 2023



RM DI CONTROLLO




DISCUSSIONE CASO in EQUIPE MULTIDISCIPLINARE

SETTEMBRE 2023



COLLOQUIO CON FAMIGLIA



VALUTAZIONE ONCOLOGICA E GENETICA

INTERVENTO PROGRAMMATO PER IL 10/10

Grazie



SERVIZIO SANITARIO REGIONALE  
EMILIA-ROMAGNA  
Azienda Unità Sanitaria Locale della Romagna

