VALUTAZIONE DEL NATO MORTO E COMPILAZIONE DELLA RELATIVA SEZIONE DEL CERTIFICATO DI ASSISTENZA AL PARTO

Bologna, 22 giugno 2005

LO STUDIO CLINICO DEL NATO MORTO

Giancarlo Gargano

Dipartimento Integrato Materno Infantile
Divisione di Neonatologia
(Dir. Prof. Fabrizio Ferrari)
Università degli Studi di Modena e Reggio Emilia
Azienda Ospedaliera Policlinico di Modena

OSTETRICO NEONATOLOGO ANATOMO PATOLOGO

CAUSE DI NATIMORTALITA'

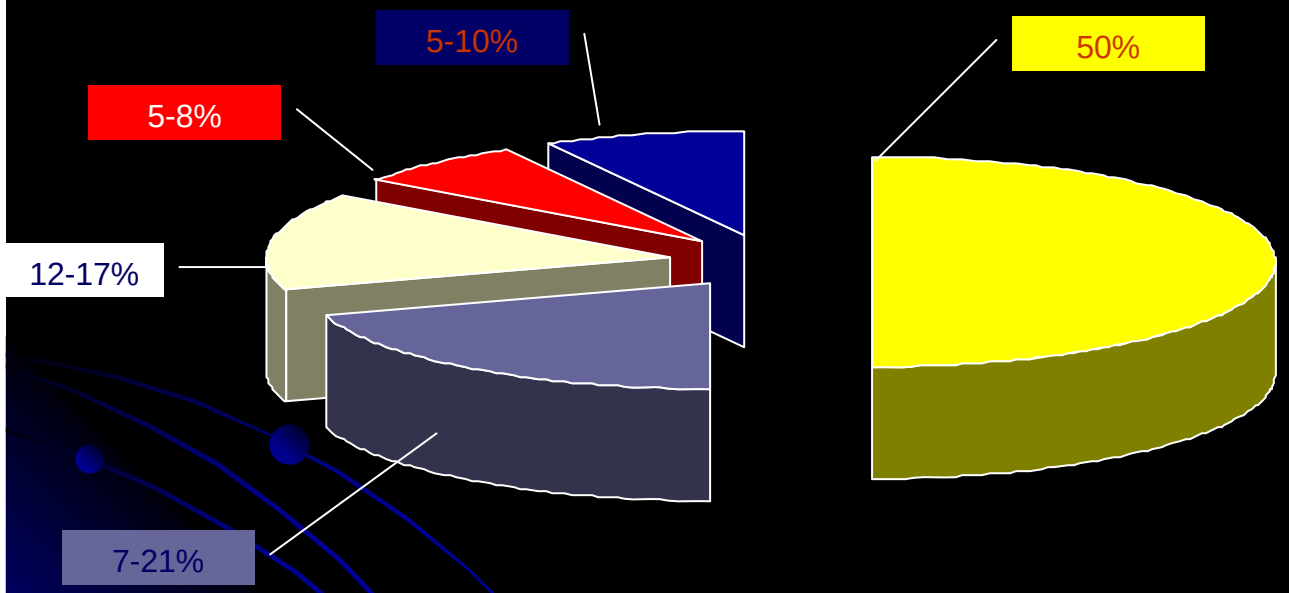

- Morti non spiegate
- Malformazioni maggiori
- Dist. Placenta e trasfusione feto-materna
- Altro
- Anomalie cromosomiche





RADIOLOGO

MICROBIOLOGO/
VIROLOGO

GENETISTA

EPIDEMIOLOGO

LA NUOVA NORMATIVA DI REGISTRAZIONE DELLA NATIMORTALITÀ

L. Memo (1), G. Bulfamante (3), D. Clerici (1), G. Cocchi (1), G. Corsello (1), M.E. Martini (3), G. Scarano (2).

1) Gruppo di Lavoro di Genetica Clinica e Dismorfologia della Società Italiana di Neonatologia:
Luigi Memo (U.O. di Patologia Neonatale, ULSS 9,Treviso), Donata Clerici (U.O. di Terapia Intensiva e Patologia Neonatale, Istituti Clinici di Perfezionamento, Milano), Guido Cocchi (Istituto Clinico di Pediatria Preventiva e Neonatologia, Università di Bologna), Giovanni Corsello (Ospedale Cervello, Palermo)

2) Gruppo di Lavoro di Genetica Clinica della Società Italiana di Pediatria:
Gioacchino Scarano (U.O.C. di Genetica Medica, Azienda Ospedaliera Gaetano Rummo, Benevento),

3) Gruppo Italiano di Anatomia Patologica dell' Embrione, del Feto e dei loro Annessi della S.I.A.P.E.C.
Gaetano Bulfamante (Anatomia Patologica, Polo S.Paolo, Università di Milano), Maria Enrica Martini (Anatomia Patologica, Azienda Ospedaliera S. Giacomo, Roma)

GRUPPO DI LAVORO DI GENETICA CLINICA DELLA SIN

RACCOLTA DATI NATO MORTO → cartella nato morto

1. Esame fisico con parametri auxologici
2. Esame placentare
3. Anamnesi familiare ed ostetrica
4. Autopsia

5. Rx scheletro
6. Esame cromosomico
7. Conservazione dei tessuti
8. Esami microbiologici e sierologici
9. Fotografia

Wisconsin Stillbirth Service Program

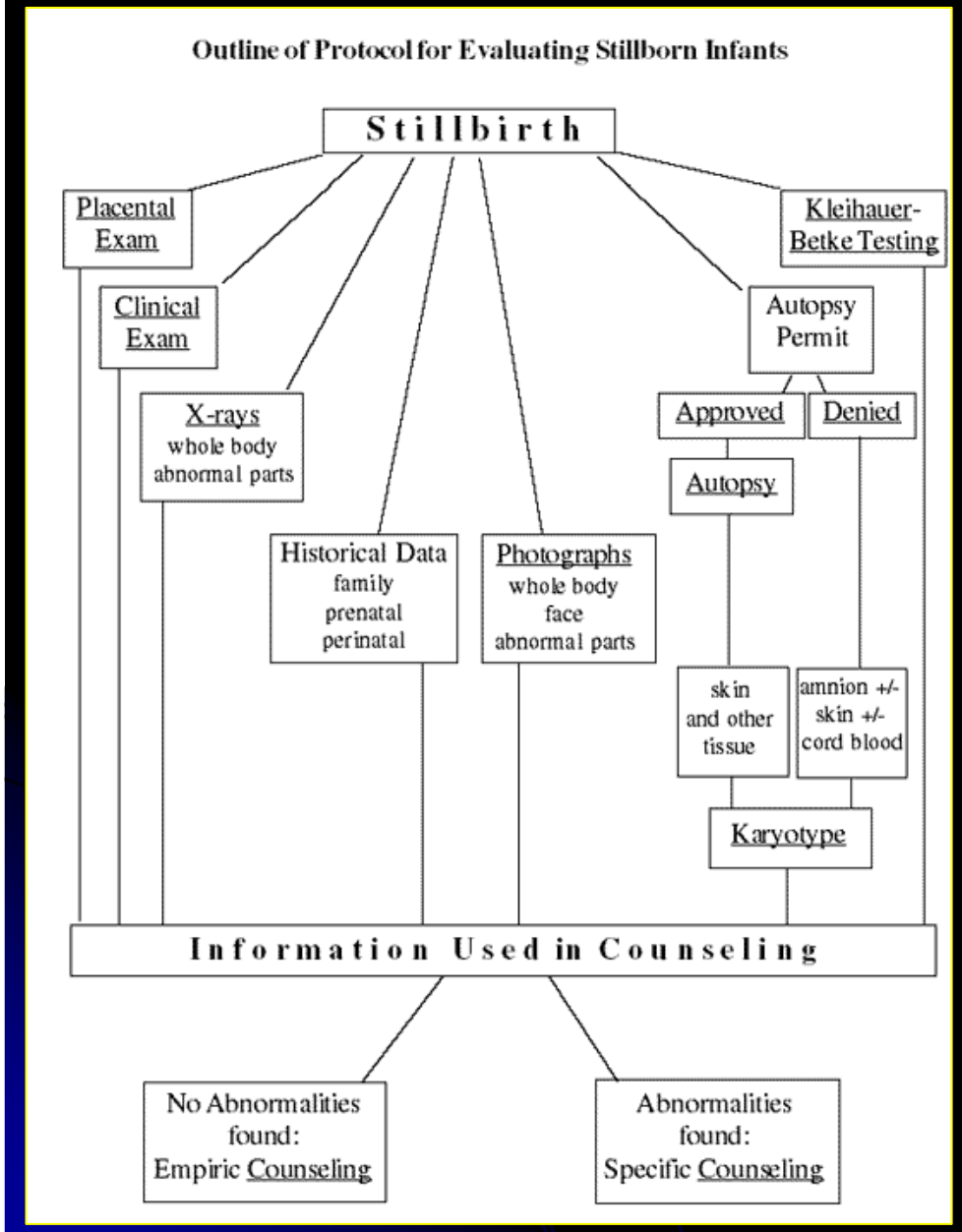

Clinical Practice Guideline for Perinatal Mortality Audit

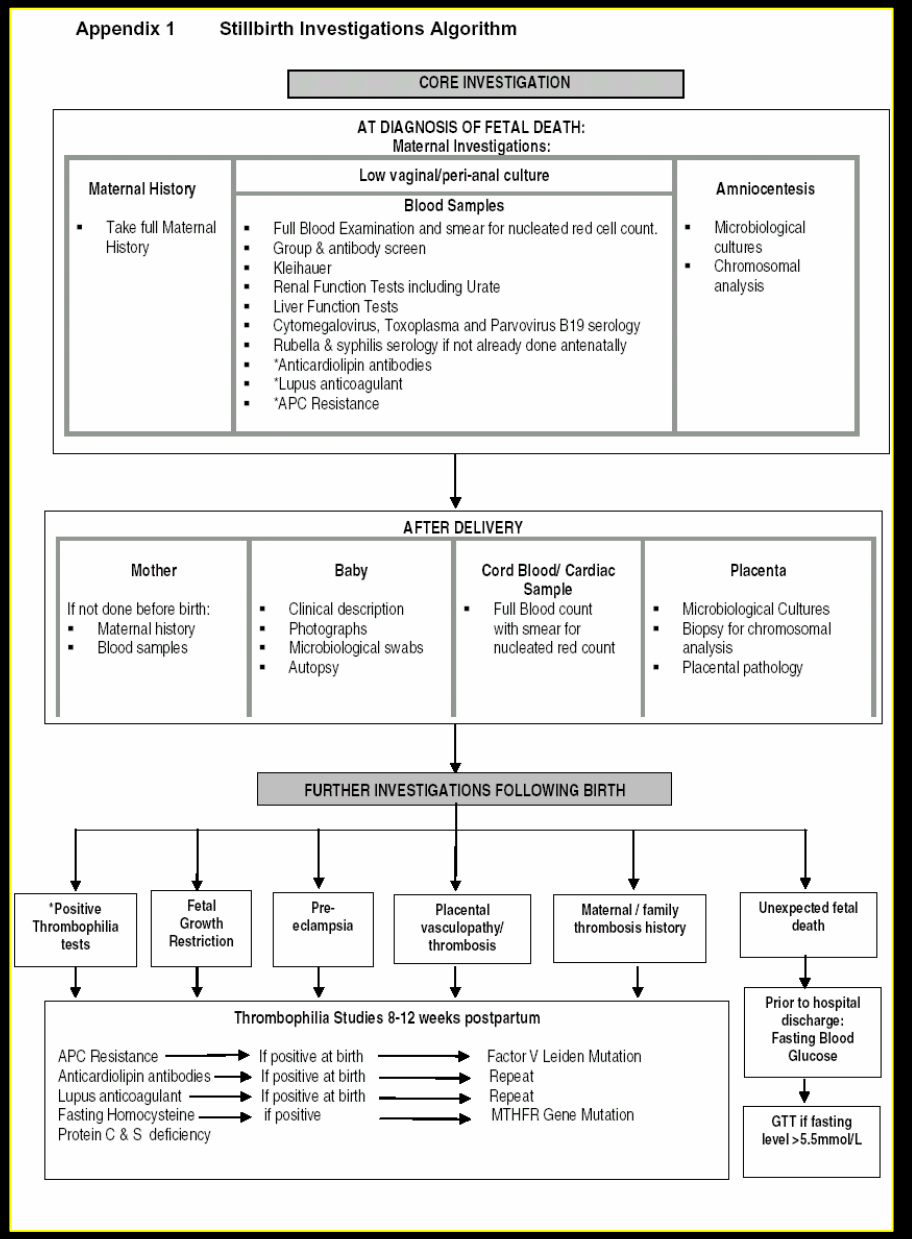

WiSSP: Critical Evaluations
su 789 casi

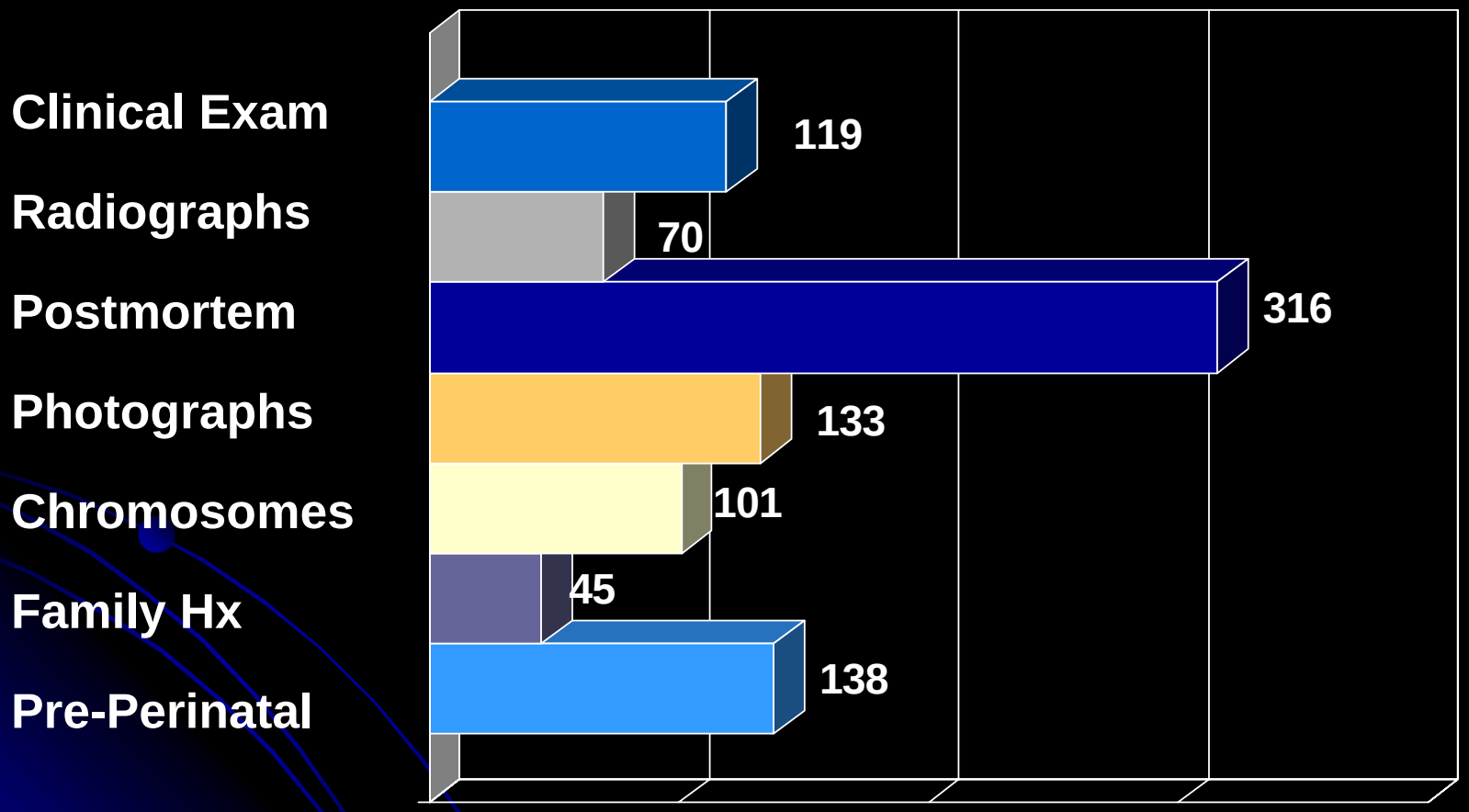

ESAME OBIETTIVO

FOTOGRAFIA

RADIOGRAFIA

ES. CITOGENETICI

ES. METABOLICI

ES. INFETTIVOLOGICI

(RMN)

ESAME OBIETTIVO

- Valore dell'EO: Il WiSSP:
  - Con il solo EO: 25% dei NM anomalie di vario grado
  - Esame clinico non eseguito: mancata diagnosi nel 4% dei casi
- EO Completo ma particolare attenzione a :
  - Mani, piedi, orecchie, palato (dito in bocca!!), genitali ed ano
- Valutazione grado di **macerazione**:
  Circa 1/3 delle morti fetali mostra un diverso grado di autolisi. Utile per una stima della datazione del decesso in utero

MACERAZIONE

- NNon segni di macerazione

- PPochi cambiamenti, pelle bollita (< 12h)

MACERAZIONE

- Sovrapposizione ossa craniche, vescicolazioni della pelle (12-48 h)

- Aumentata mobilità articolazioni, distacco pelle da mani e piedi (48-72 h)
- Mobilità sinfisi mento e pube; massivo distacco della pelle (> 72 h)

PROBLEMI correlati alla MACERAZIONE

In un feto macerato alcuni artefatti legati all'autolisi possono essere confusi con difetti strutturali

- Una raccolta di liquido e/o una ridondanza di cute in regione nucale→ igroma cistico
- Una desquamazione a livello delle dita → sindattilia
- Del resto anomalie legate a briglie amniotiche possono essere confuse con anomalie da macerazione

ESAME DEL FETO

Peso: |__|__|__|__|g Lunghezza: |__|__|cm Circonferenza cranica: |__|__|cm

ASPETTO GENERALE E STIMA DATAZIONE EPOCA DI MORTE

- ☐ non segni di macerazione
- ☐ pochi cambiamenti, pelle "bollita" *(< 12 ore)*
- ☐ sovrapposizione ossa craniche; vescicolazioni della pelle *(12- 48 ore)*
- ☐ aumentata mobilità articolazioni; distacco pelle da mani e piedi *(49-72 ore)*
- ☐ mobilità sinfisi mento e pube; massivo distacco della pelle *(>72 ore)*

cranio

☐ relativamente normale ☐ forma anomala: _____

☐ difetti della teca: _____ ☐ masse craniche _____

occhi

☐ *normali* *fusione palpebre*: ☐ Si ☐ No *rime*: ☐ upslanting (V) ☐ downslanting (Λ)

globi oculari: ☐ infossati ☐ prominenti *apparentemente* : ☐ "piccoli" ☐ "grandi"

apparente : ☐ ipertelorismo ☐ ipotelorismo *sopracciglia*: ☐ tendenza a sinofria ☐ assenza

naso

☐ normale *apparentemente*: ☐ piccolo ☐ grande

narici apparentemente: ☐ pervie ☐ ostruite *narice singola*: ☐ Si ☐ No

☐ dimensioni normali *apparentemente:* ☐ grandi ☐ piccole

bocca

rima labiale: ☐ upslanting (V) ☐ downslanting (Λ)

presenza di: ☐ labioschisi ☐ palatoschisi _____

☐ apparente micrognazia ☐ altre anomalie mascella e mandibola: _____

orecchie

☐ normali ☐ forma anomala: _____

☐ a impianto basso *ruotate* : ☐ posteriormente ☐ anteriormente

☐ appendici preauricolari ☐ fistole preauricolari

collo

☐ normale ☐ corto ☐ eccesso o ridondanza della pelle

☐ massa cistica (igroma): _____

torace

☐ normale ☐ asimmetrico ☐ piccolo e stretto ☐ a botte

addome

☐ normale ☐ disteso ☐ piatto

difetti della parete: ☐ gastroschisi ☐ onfalocele ☐ ernia

funicolo ombelicale: numero dei vasi |__| ☐ anomalie cliniche: _____

dorso

☐ normale ☐ spina bifida (sospetto livello del difetto: _____

☐ apparente scoliosi ☐ apparente cifosi

arti

lunghezza: ☐ normale ☐ apparentemente corti ☐ apparentemente lunghi

☐ difetti in riduzione: _____

☐ altre anomalie: _____

mani e piedi

☐ normale ☐ polidattilia _____ ☐ sindadattilia _____

☐ altre anomalie: _____

genitali

☐ normale

☐ anomalie: _____

ESAME OBIETTIVO

CAPO

- Anecefalia
- Idrocefalo apparente
- Anomalie di forma
- Difetti della teca o masse

FOTO

VISO

- OCCHI: posizione, inclinazione, globi oculari (apertura), simmetria ecc..

ORECCHIO

- Anomalie strutturali, forma, posizione
- NB: nella norma la punta dell'orecchio deve essere attraversata da una linea passante per le rime palpebrali e ruotato di non più di 30° rispetto ad una linea verticale

NASO:

- Forma, dimensioni, pervietà narici

BOCCA

- Dimensioni, forma, rime labiali, labioschisi, palatoschisi, micrognazia

FOTO

COLLO:

- Lunghezza, presenza di ridondanza di pelle, masse cistiche (igroma)

TORACE

- Forma, dimensioni, simmetria

ADDOME

- Forma, dimensioni, presenza di difetti della parete, masse, anomalie cordone ombelicale

DORSO

- Anomalie di curvatura della colonna (scoliosi, cifosi…), presenza di spina bifida, masse…

FOTO

ARTI

- Lunghezza, forma, simmetria e posizione

MANI E PIEDI

- Forma e numero dita, presenza di eventuali fusioni, ...

- **Genitali Esterni**
- **Maschi:** descrizione del pene, pervietà e posizione meato uretrale, posizione testicoli
- **Femmine:** pervietà meato uretrale, e vagina, descrizione del clitoride
- NB: accertarsi sempre pervietà anale

ESAME OBIETTIVO:
altre considerazioni da valutare in SP

- Stato Nutrizionale : IUGR, macrosomia
- Odore: infezione
- Edemi: generalizzati o localizzati
- Cute: Pallore (trasfusione feto-materna?), presenza di meconio, ittero, petecchie, lesioni traumatiche…..

Approccio alla diagnosi

Nato Morto

Esame obiettivo : presenza di malformazione / i; dismorfismi; Genitali ambigui; IUGR;

Malformazione/i maggiore/i

Malformazione/i minore/i

Difetto isolato della morfogenesi

Sindrome

Non anomalie

Modif da Mastroiacovo

Malformazioni minori

- Cranio e scalpo
  - Occipite piatto o prominente
  - Fontanella metopica aperta
- Padiglione auricolare
  - Padiglione piccolo
  - Padiglione ad impianto retroverso
  - Elice superiore ripiegato in basso
- Volto e collo
  - Sella nasale ipoplasica
  - Ipo – ipertelorismo
  - Ugola bifida
  - Filtro nasale ipoplasico
  - Micrognatia
  - Cute retronucale ridondante
- Cute
  - Fossette cutanee sacrali
  - Appendici cutanee preauricolari
  - Solco palmare unico
  - Piega di flessione del mignolo unica
- Tronco
  - Capezzolo soprannumerario
  - Arteria ombelicale unica
  - Ernia ombelicale
  - Ipospadia glandulare
- Arti
  - Cubitus valgus
  - Clinodattilia
  - Calcagno prominente

Rilevanza clinica delle malformazioni minori

Marker di :

- sindromi o
- malformazioni maggiori associate

FIGURA 5: PERCENTUALE DI NATI CON MALFORMAZIONI MAGGIORI. (3)

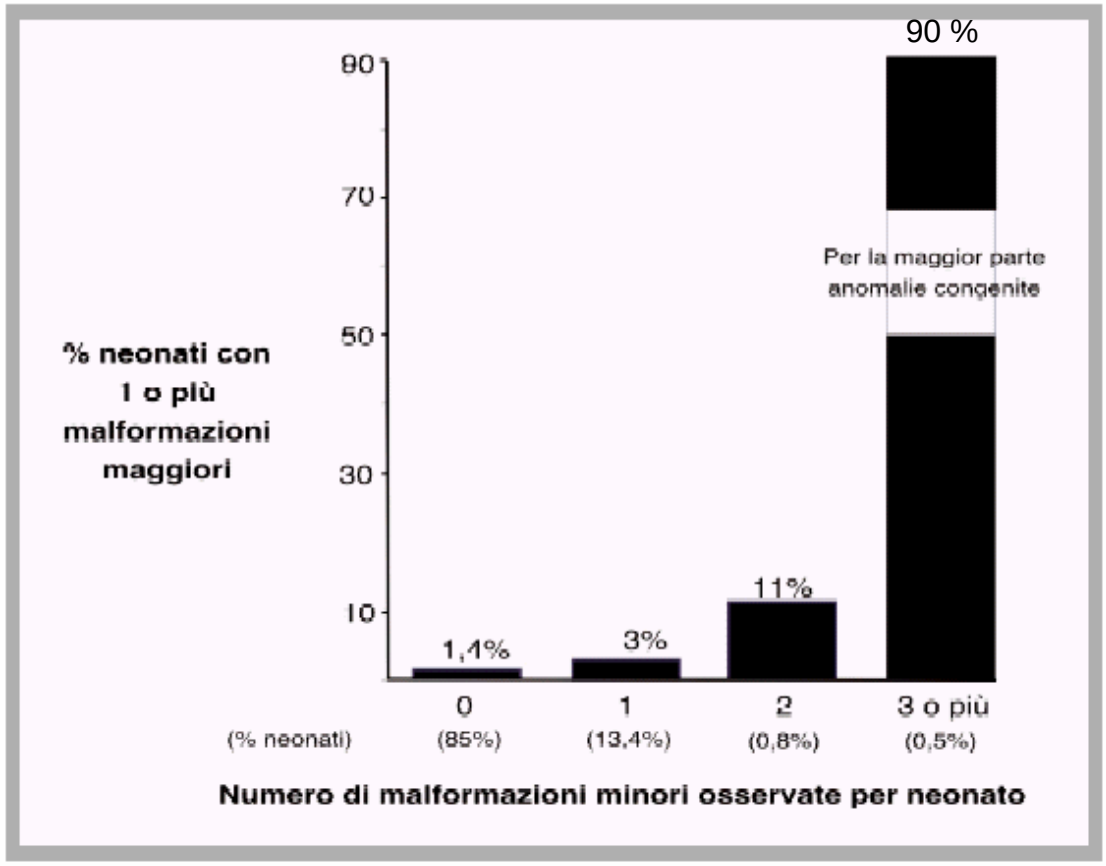

Da Priolo e Laganà
Quaderni ACPonline, 2005

FOTOGRAFIA

- Andrebbe sempre eseguita perchè:
  - Non sempre dismorfologo esperto in sala parto
  - Indispensabile nel processo di elaborazione del lutto successivo (vestito)
- Dai dati della letteratura:
  - Nel 30% delle foto → anomalie dismorfologiche
  - Nel 5% delle casi→ dati di rilevante interesse per la diagnosi

FOTOGRAFIA

Fotografie standard:

1. Frontale di tutto il corpo inclusi gli arti, distesi ed in posizione anatomica
2. Frontale del capo
3. Laterale del capo

Nelle LG Australiane in più:

- PA di tutto il corpo
- Laterale del corpo

Se presenti anomalie,

➲ Ulteriori foto: mani, piedi, orecchie, genitali,….

FOTO

MACCHINA DIGITALE

Es. Sony Cyber– shot DSC –F717
Zoom 5 X estensibile a 10 X in modalità digitale

Tradizionale: Obiettivo
ingrandimento 50 mm per la foto corpo
100 mm per il viso

RADIOGRAFIA

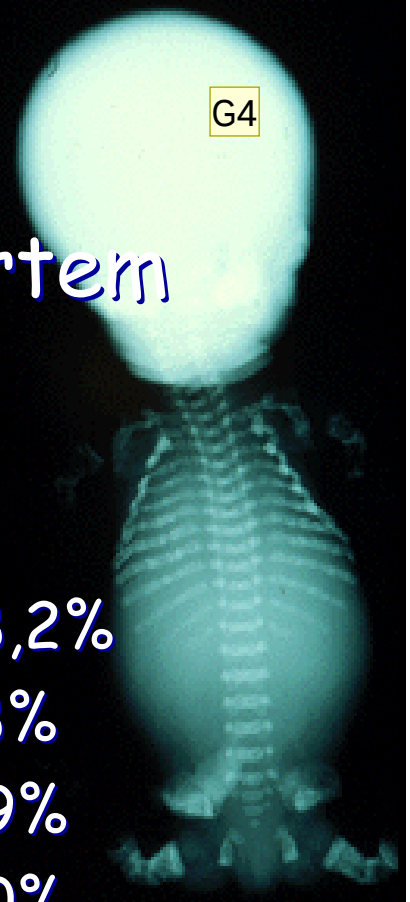

Il valore diagnostico della Rx postmortem è molto discusso.

L'incidenza di anomalie scheletriche:

- Griscom NT et al. – USA – 1980 → 18,2%
- Winter RM et al – Inghilterra - 1984 → 18%
- Gronvall J et al. – Danimarca – 1989 → 59%
- Olsen OE et al – Norvegia – 2003 → 30%

Obiettivo:

- Individuazione di anomalie scheletriche
- Migliore definizione della età gestazionale

Diapositiva 28

G4 coste a rosario. anomalie arti
Osteogenesi imperfetta tipo II
Gargano; 20/02/2005

RADIOGRAFIA

Studio di popolazione retrospettivo

Area: una regione norvegese

Metodi: analisi della mortalità perinatale complessiva in un periodo di 11 aa (n=542)

In tutti i casi era stata eseguita la Rx postmortem.

- Anomalie Scheletriche: 30%
- Valore diagnostico della Rx: basso
  - Nel 2,6%: forniva informazioni nuove, ma non identificava la causa di morte
  - Nello 0,9% era di vitale importanza nello stabilire la causa di morte

Olsen OE ey al.
Arch.Dis Child ; 88. 2003

Chi sottoporre a Rx?

- **Ogni nato morto**
- Solo quelli con sospetti dismorfismi o quadri sindromici
- Quelli senza una causa apparente di morte

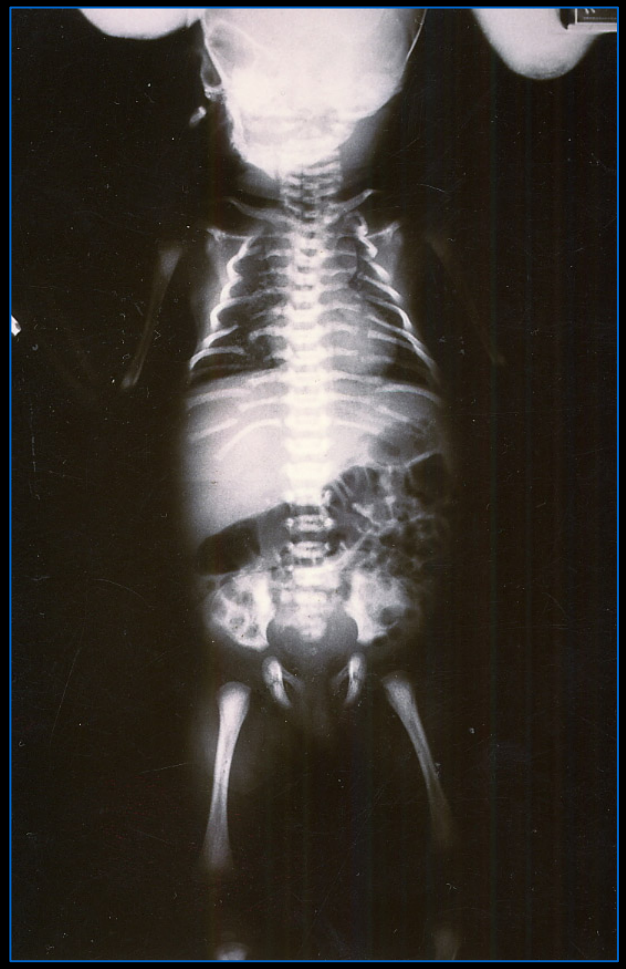

RX totalbody

Proiezione AP:

- tronco in posizione antero-posteriore (AP)
- Testa ruotata da un lato (vera laterale);
- Arti distesi quanto più possibile e in posizione "anatomica" (AP con palme delle mani rivolte in alto, arti inferiori in flessione e abduzione).

- Se presenti anomalie specifiche procedere con studio dettagliato dei segmenti.
- In particolare se sussiste sospetto di nanismo, arti corti, displasia ossea devono essere eseguite anche:
  - AP e laterale arti
  - AP mani
  - Laterale della colonna

STUDI CITOGENETICI

Cause Genetiche di NM: 7-21% (an. cromosomiche: 5-10%)

In caso di Feto macerato

- Solitamente difficile ottenere un campione di sangue o di tessuto idoneo alla esecuzione del cariogramma
- Dati letteratura: percentuali di successo del prelievo variano dal 30% (macerazione avanzata) al 60% (macerazione lieve)
- LGA: L.A.: 82-92%; Plac.: 60%; Cute: 30%

MODALITA' RACCOLTA MATERIALE PER STUDI CITOGENETICI

1. **LIQUIDO AMNIOTICO**
2. **SANGUE**
   - Prelievo cordonale
   - Intracardiaca

3. **CAMPIONI PLACENTARI**

Prelievo da eseguire sul versante fetale della placenta:

- Procedere alla inversione delle membrane attorno al cordone ombelicale in modo da ricreare una cavità amniotica: la faccia interna è costituita dal versante fetale placentare

MODALITA' RACCOLTA MATERIALE PER STUDI CITOGENETICI: Placenta

- In prossimità dell'inserzione funicolare rimuovere le membrane.
- Con tecnica sterile (o pulita) prelevare 0,5 cm^3 di tessuto placentare
- Inserire il pezzo in contenitore riempito con mezzo di coltura scongelato

- Mantenere a temperatura ambiente fino al momento del trasporto al laboratorio

MODALITA' RACCOLTA MATERIALE PER STUDI CITOGENETICI

4. Campioni di tessuto fetale: Cute

- Sede: regione periombelicale o inguinale
- Pulizia della cute: alcool o soluzione fisiologica sterile
- Con pinza sterile sollevare un pezzo di cute
- Con bisturi sterile prelevare circa 1 cm^3 (incluso il derma)

G9

G12

Diapositiva 36

G9 non usare betadine o soluzioni iodate in quanto inibiscono la crescita cellulare
Gargano; 20/02/2005

G12 per asiiscurarsi la presenza di cellule "vitali"
Gargano; 20/02/2005

MODALITA' RACCOLTA MATERIALE PER STUDI CITOGENETICI

4. Campioni di tessuto fetale: Fascia

Da preferire in caso di feti macerati

- Sede: piega inguinale
- Procedura analoga al prelievo di cute
- Incidere con il bisturi proprio sopra la piega inguinale
- Quindi pinzare delicatamente evidenziando la sottile fascia, solitamente brillante

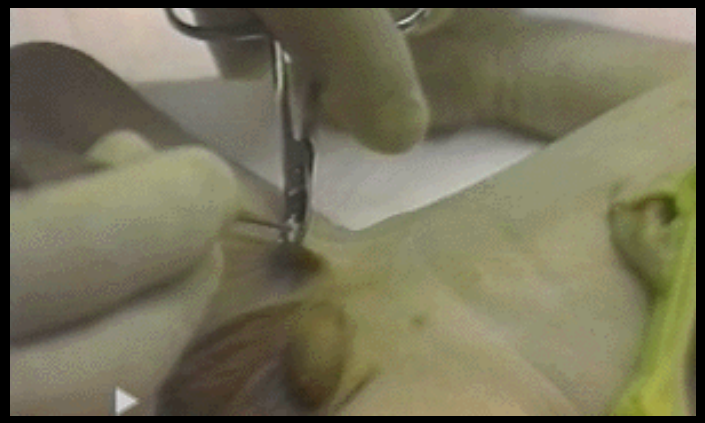

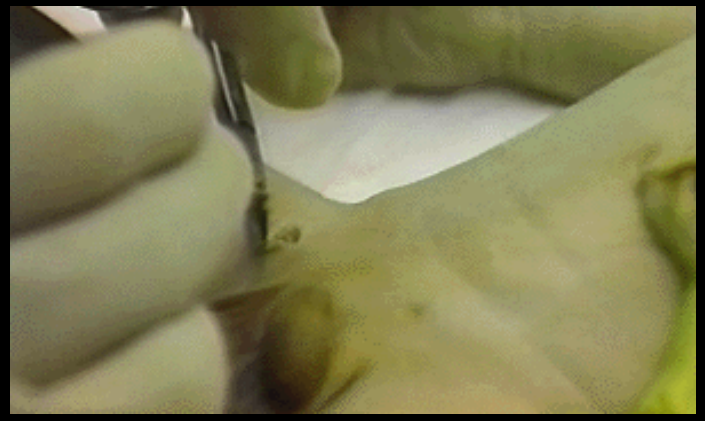

ES. INFETTIVOLOGICI: MICROBIOLOGIA e VIROLOGIA

Cause infettive nel 15-25% dei NM

- Emocoltura aerobi/funghi (?): 1 cc
- Tamponi di superficie (TA, T. orofaringeo)
- Tampone Placentare
- Prelievo ematico per Virologia (?)

Test di Biologia Molecolare: congelare a – 80°C:

- Prelievo di sangue 1-2 cc in provetta con EDTA
- Pezzo di Placenta e funicolo ombelicale (0,5 – 1 cm^3)
- In sala anatomica prelievo di Fegato, Milza e Polmone e Gonadi

GERMI DA RICERCARE

- SGB
- E. Coli
- Klebsiella
- Altri batteri
- Candida
- Micoplasmi
- Ureaplasma U.
- Toxoplasma
- Treponema
- Plasmodi
- Parvovirus B 19
- Coxsackie A e B

ACCERTAMENTI METABOLICI

In tutti i casi ?:

- Prelievo su un cartoncino di carta bibula (test di Guthrie) di poche gocce di sangue
  - Test enzimatici e molecolari
- TANDEM MASSA (?): 73 diversi difetti enzimatici
- Colture cellulari

RISONANZA MAGNETICA CEREBRALE

- L'esame autoptico del SNC è sovente di difficile esecuzione ed interpretazione, specie nel prematuro e in caso di feti macerati
- Molti AA hanno proposto l'utilizzo della RMN al fine di una maggiore definizione diagnostica

RMN e esame autoptico

- 40 nati morti (14 - 42 ws) sottoposti a autopsia e RMN
  - 8 casi l'esame autoptico non forniva informazioni a causa dei processi di autolisi
  - Pieno accordo tra RMN e Autopsia in 31 casi su 32
    - 11 casi: esito negativo
    - 20 casi: ampio range di anomalie congenite o acquisite
  - RMN:
    - Sensibilità: 100%
    - Specificità: 92%
    - Valore predittivo positivo: 95%
    - Valore predittivo negativo: 100%

Griffiths PD et al.
AJNR; 24: 22-7; 2003

Tecnicamente le immagini RMN del nato morto sono di buona qualità anche in feti macerati di 3° grado

RMN di aborto spontaneo alla 22° w.
Reperto normale confermato dall'esame autoptico.
La qualità delle immagini è eccellente: si notano le matrici germinali in regione periventricolare (frecce) e la buona differenzazione tra sostanza grigia e bianca

Coronale Assiale

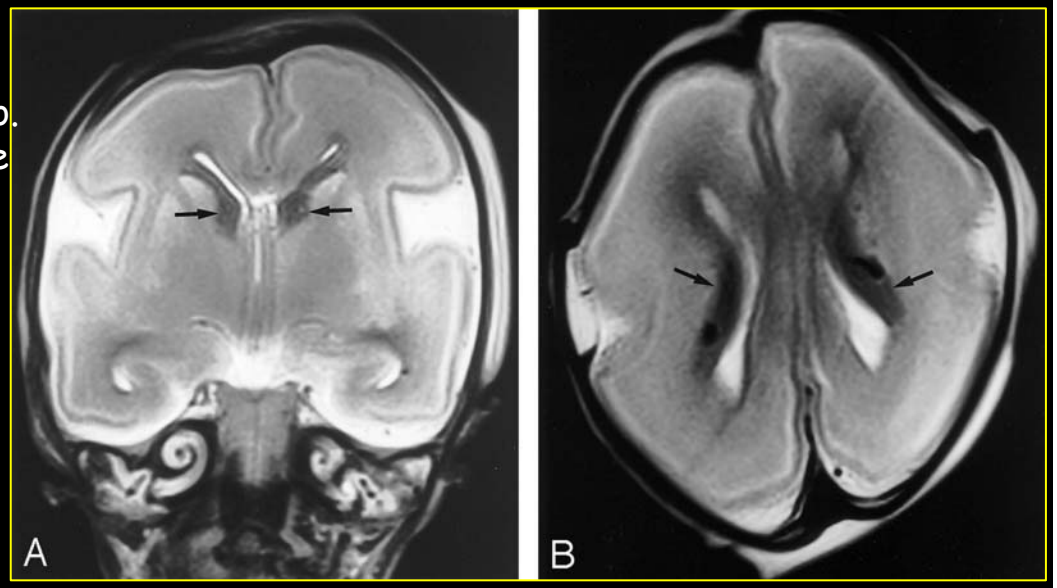

In alcuni casi la RMN dimostra un maggiore potere risolutivo dell'indagine autoptica

RMN (A Assiale e B Parasagittale destra) cerebrale di feto di 21 ws dopo aborto terapeutico eseguito per il riscontro US di meningocele parietale . Tale dato era confermato dalla autopsia.
La RMN dimostrava un meningoencefalocistocele e una zona di didisplasia corticale (freccia)

Da Griffiths PD et al. AJNR, 24: 22-76; 2003

Diapositiva 43

G16 presenza oltre alle meningi di cervello e ventricolo

Gargano; 24/02/2005

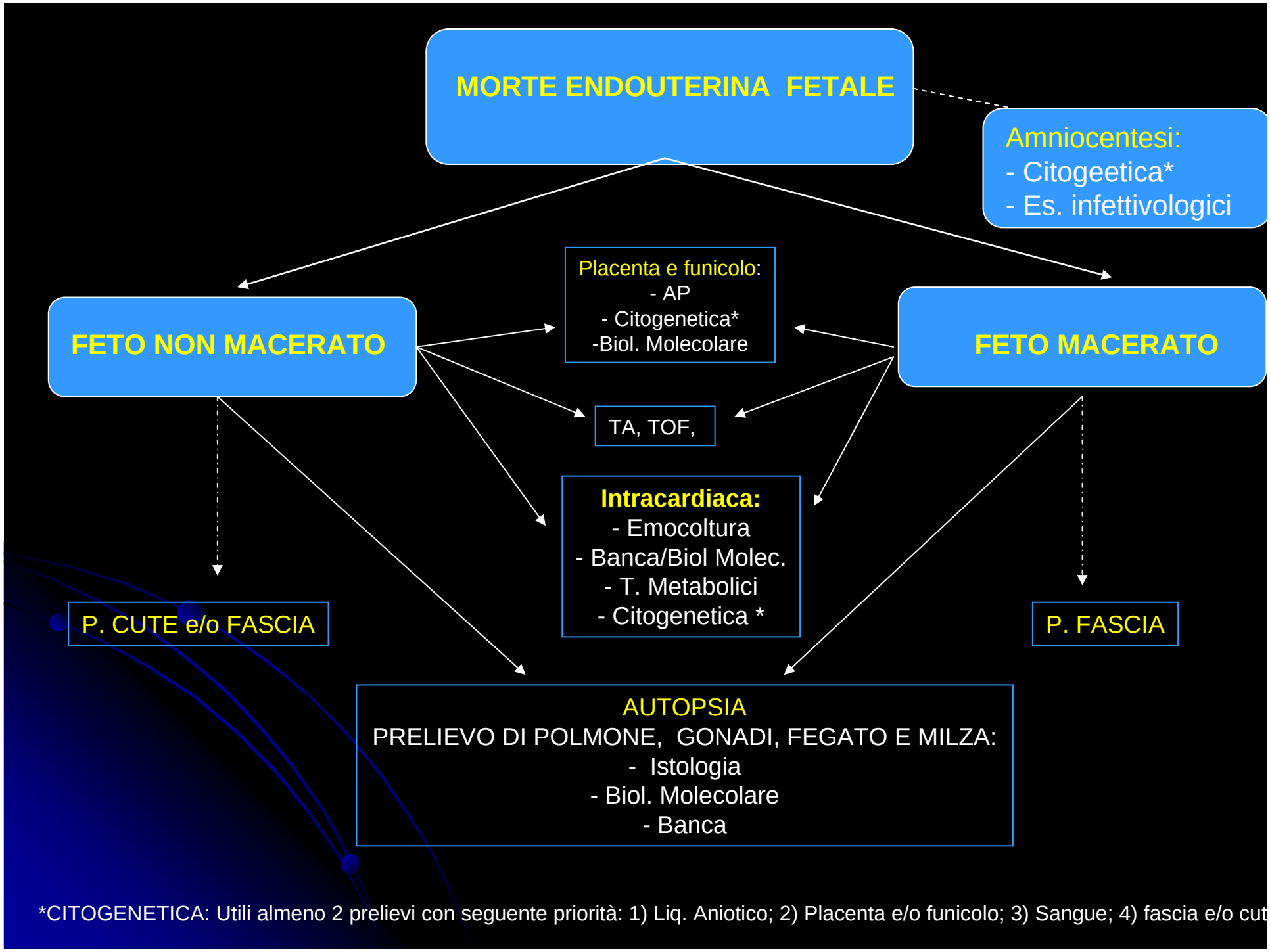

*CITOGENETICA: Utili almeno 2 prelievi con seguente priorità: 1) Liq. Aniotico; 2) Placenta e/o funicolo; 3) Sangue; 4) fascia e/o cut


S.Harris
"THIS IS THE PART I ALWAYS HATE."

PRELIEVI SUL NATO MORTO: SANGUE

	Quantità	Provetta	Conservazione
EMOCOLTURA	1 ml	standard	T. Ambiente
CITOGENETICA	1-3 ml	Ster. eparina	T. Ambiente
BANCA (Biol. Mlecolare)	1-2 ml	Ster. + EDTA o Na citrato	- 80 °C
T. METABOLICI	gtt	Carta bibula	T.Ambiente
ASSETTO EMATOLOGICO*	2,5 ml(?)	p. standard	no

* Emocromo, gruppo, autoimmunità

PRELIEVI SUL NATO MORTO

PLACENTA E FUNICOLO:

	Quantità	Provetta	Conservazione
Istologia	Tutto	secco	T. Ambiente
Citogenetica	0,5 cm^3	+ mezzo coltura	T. ambiente
Biol. Molecolare (micro e viro)	0,5- 1 cm^3	p. sterile	- 80 °C

AMNIOCENTESI

Citogenetica	5-10 ml		T. Ambiente

PRELIEVI SUL NATO MORTO

CUTE e FASCIA:

- Studi Citogenetici: 1 cm^3 in provetta sterile con idoneo mezzo di coltura (?) # Temp. ambiente

TA e T orofaringeo:

- Colturale x aerobi ed anaerobi

TESSUTI AUTOPTICI: Polmone, gonadi, fegato, milza.

- Biologia Molecolare: 0,5- 1 cm^3 # provetta sterile # - 80°C